

Geslachtsstelsel

1. *Waar worden de mannelijke gameten geproduceerd?*

De aanleg van de testes gebeurt in de buikholte. Tijdens de embryonale ontwikkeling dalen zij af om bij de geboorte reeds in het scrotum te zijn aangekomen.

2. *Wat is het rete testis?*

Het rete testis is een netwerk van buisjes gelegen in het bindweefsel van het mediastinum testis. Van hier worden de spermatozoen via 10 tot 20 buisjes afgevoerd naar de bijbal.

3. *Wat is het verband tussen de epididymis en de ductus (vas) deferens?*

De cauda epididymis wordt verder gezet door de ductus (vas) deferens (zaadleider doorheen de huid goed te voelen al een stevig koordje), die weer naar craniaal gaat lopen en het scrotum verlaat.

4. *Waarin mondt de ductus deferens uit?*

Na het verlaten van het scrotum trekt de ductus deferens doorheen de ventrolaterale buikwand langs de canalis inguinalis of het lieskanaal. De canalis inguinalis loopt schuin doorheen de buikwand van mediaal naar lateraal, en is gelegen duidelijk craniaal van de liesplooi; vergezeld van zenuwen en bloedvaten vormt de ductus deferens in het kanaal de funiculus spermaticus (=zaadstreng).

5. *Welke klieren voegen secret toe aan het semen?*

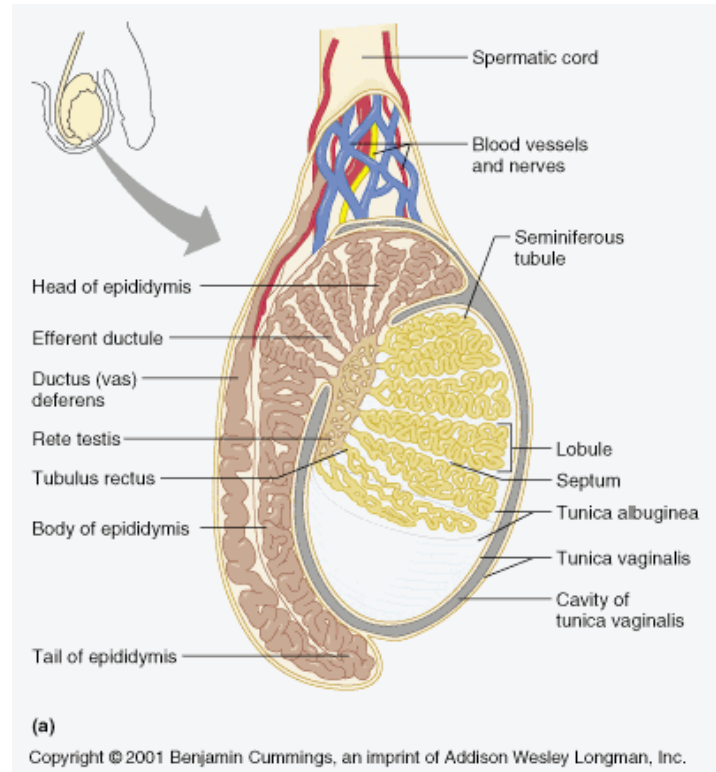
- vesicula seminalis
- prostaat klier

6. *Ligt de blaas ventraal of dorsaal van het rectum?*

ventraal

7. *Hoe kan vergroting van de prostaat een invloed hebben op het ledigen van de blaas?*

Vanaf de leeftijd van 40 jaar gaat de prostaat van de meeste mannen in volume toenemen. Die toename is des te groter naarmate de leeftijd vordert maar ze veroorzaakt niet noodzakelijk klachten. Slechts 30% van de mannen met een objectief waarneembare prostaatvergroting heeft klachten. Die zijn onder te verdelen in twee grote groepen.



- De eerste hebben te maken met het feit dat de vergrote prostaatklief de urinebuis afsnoert: het plassen komt moeilijk op gang, de straal is minder krachtig, na het plassen blijft men nog wat nadruppelen en de blaas wordt niet volledig leeggeplast.
- De tweede reeks klachten heeft te maken met een verhoogde prikkelbaarheid van de blaas: frequenter plassen, zeer dringende drang, lichte incontinentie en herhaald nachtelijk plassen.

8. *In welk deel van de penis loopt de urethra?*

Op een sagittale doorsnede zien we de mannelijke urethra onder de porstaat een hoek van 90° maken en naar ventraal lopen; het laatste deel van de urethra verloopt in de penis.

9. *Wordt de vulling van de bloedvaten in de zwellichamen van de penis OSy of Psy gestimuleerd?*

Parasympatische prikkeling leidt ertoe dat het sponsachtig erectie weefsel wordt gevuld met bloed.

10. *Uit welke lagen bestaat de wand van de uterus?*

De wand van de uterus bestaat uit 3 lagen:

- de tunica serosa (= dunne buitenste laag niet aanwezig aan de zijkanten en niet over de voorzijde van de cervix)
- het myometrium (= dikke laag spierweefsel ter hoogte van de fundus en het corpus)
- het endometrium (= binnenste laag, losmazig bindweefsel met klierbuisjes i.t.t. het cervixslijmvlies dat diepere en vertakte slijmklieren vertoont)

11. *Welke delen heeft de tuba uterina?*

De tuba uterina beter gekend onder de naam van eileiders zijn buisvormige structuren. Die zich links en recht van de baarmoeder (uterus) en verzekeren het transport van eicellen via de eierstok naar de uterus. Het einde van elke buis heeft vingerachtige uitlopers die fimbriae worden genoemd. De langste hiervan is de fimbria ovarica, die in nauwe verbinding staat met het ovarium.

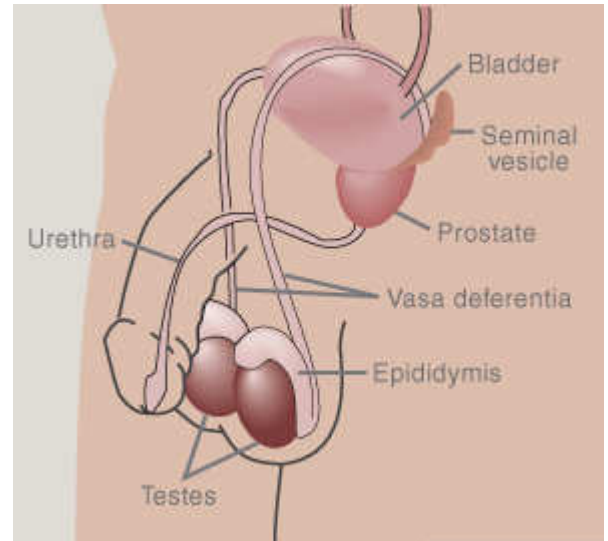
12. *Wat betekent in verband met de uterus het begrip anteversie uterus?*

Meestal maakt de uterus met de vagina een scherpe hoek naar voor anteversie en maken cervix en corpus uteri onderling ook een hoek naar voren (anteflexie). De uterus kan zijwaarts zijn verplaatst of achterover liggen (retroflexie).

voor prent zie: http://books.google.be/books?id=EN-1wcUmcu8C&pg=PA343&lpg=PA343&dq=anteversie+uterus&source=bl&ots=sGJdMgPZ9P&sig=XTrUfyTA7HOgfiCQTgNdAwxuG0&hl=nl&ei=my8QSp3cPMWZ_Aa1geWjBA&sa=X&oi=book_result&ct=result&resnum=1#PPA343,M1

13. *Wat is de ruimte van Douglas?*

is de ruimte tussen uterus (baarmoeder) en rectum (endeldarm) in de buikholte bij de vrouw. Het is het laagstgelegen deel van de buikholte (binnen het buikvlies).



14. *Waar bevindt zich de uitmonding van de vagina tov de uitmonding van urethra en rectum?*

Je hebt eerst de uitmonding van de urethra dan die van de vagina en tenslotte de uitmonding van het rectum.

